Το πρώτο πρόγραμμα εκπαίδευσης στην υπολογιστική χειρουργική και την ιατρική 3D-εκτύπωση στην Ελλάδα ξεκινά στην Ιατρική Σχολή της Αθήνας

Φωτογραφία: Από επιστημονική εκδήλωση για την υπολογιστική χειρουργική που έγινε τον Μάη του 2018 στην Ιατρική Σχολή.

Στην Ελλάδα που αγωνίζεται ψυχή τε και σώματι να βγει από το τέλμα της πολυετούς οικονομικής κρίσης η επιστημονική κοινότητα συνεχίζει να εργάζεται ακούραστα με στόχο την καινοτομία και την ανάδειξη της χώρας μας σε πόλο ανάπτυξης των νέων τεχνολογιών στο πλαίσιο της καλούμενης 4ης βιομηχανικής επανάστασης.

Το εγχείρημα της υπολογιστικά καθοδηγούμενης χειρουργικής, δηλαδή της χειρουργικής με τη βοήθεια των ηλεκτρονικών υπολογιστών σε συνδυασμό με την τρισδιάστατη εκτύπωση, μετρά στην χώρα μας ήδη μια περίοδο εφαρμογών και εμπειρίας σχεδόν δύο δεκαετιών.

Μετά λοιπόν από 18 χρόνια επιστημονικού και κλινικού έργου και πλήθους εκπαιδευτικών σεμιναρίων στην Ελλάδα, τον Φεβρουάριο του 2019 ξεκινά το πρώτο πανεπιστημιακό εκπαιδευτικό πρόγραμμα, υπό την αιγίδα της Ιατρικής Σχολής Αθηνών με τίτλο "Υπολογιστική Χειρουργική & Οδοντικά Εμφυτεύματα" και αντικείμενο την υπολογιστικά καθοδηγούμενη τοποθέτηση οδοντικών εμφυτευμάτων, αλλά και την γενικότερη χρήση της ιατρικής τρισδιάστατης εκτύπωσης στην κλινική πρακτική.

Σκοπός του προγράματος είναι μια άρτια και πιστοποιήμενη εκπαίδευση, η οποία θα εφοδιάζει τους εκπαιδευόμενους με όλα τα απαραίτητα θεωρητικά και πρακτικά εργαλεία της υπολογιστικής χειρουργικής στο αντικείμενό τους.

Κέντρο αυτής της καινοτόμου εκπαιδευτικής πρωτοβουλίας για τα ελληνικά – και όχι μόνο – δεδομένα είναι το Εργαστήριο Φυσιολογίας, με επιστημονικό υπεύθυνο τον Δρ Παναγιώτη Διαμαντόπουλο, έναν από τους βασικούς συντελεστές της όλης τεχνολογίας, ο οποίος, σε αυτή την προσπάθεια, πλαισιώνεται από μια ομάδα έμπειρων κλινικών οδοντιάτρων και γναθοχειρουργών, που πρώτοι εφάρμοσαν την υπολογιστική τεχνολογία στην Ελλάδα εδώ και πάρα πολλά χρόνια.

Τέτοιες δραστηριότητες αποδεικνύουν ότι η χώρα μας, αν πραγματικά το θέλει, μπορεί να είναι σημαντικός παίκτης στο παιχνίδι του διεθνούς ανταγωνισμού σε εκπαίδευση και σε ιατρικές υπηρεσίες υψηλής τεχνολογίας. Και γιατί όχι, σύντομα, και σε ανάλογα ανταγωνιστικά προϊόντα;

Δ. Τρικεριώτης

CBCT: Ο κίνδυνος λάθος εκτίμησης σε λεπτές οστικές δομές. Δύο περιπτώσεις.

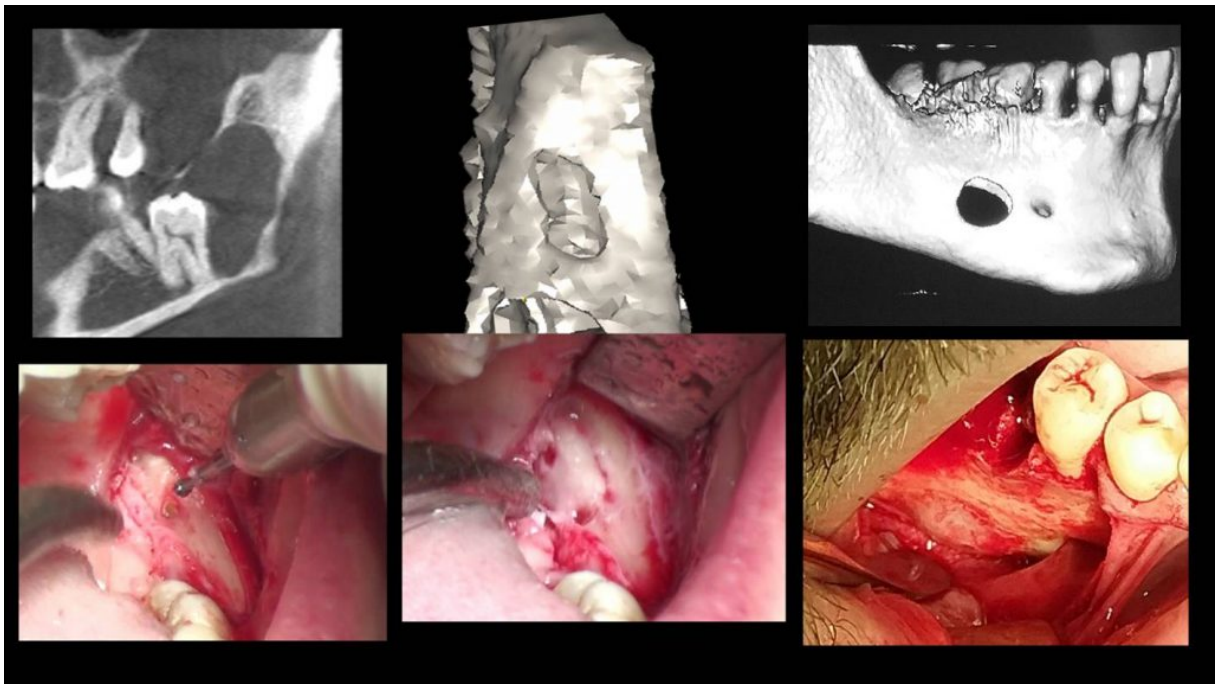

Βάση της υπολογιστικής χειρουργικής είναι η ακριβής απεικόνιση των μαλακών και σκληρών ανατομικών μορίων που ενδιαφέρουν σε κάθε περίπτωση. Η οδοντιατρική υπολογιστική τομογραφία κωνικής δέσμης (CBCT) έχει καθιερωθεί ως εξέταση επιλογής. Μια αξιόπιστη διαγνωστική προσέγγιση ή ένα επιτυχές υπολογιστικό σχέδιο θεραπείας με την υλοποίησή του, είτε πρόκειται απλά για νοητική πλοήγηση, είτε για κατασκευή χειρουργικού νάρθηκα, εξαρτώνται καθοριστικά από την ακρίβεια των δεδομένων που καταγράφονται στον υπολογιστικό τομογράφο και απεικονίζονται στα διάφορα λογισμικά. Ειδικότερα, εξαρτώνται από την ακρίβεια των γραμμικών μετρήσεων στις κάθετες και εγκάρσιες τομές της CBCT στις οποίες θα γίνει ο σχεδιασμός μιας αποκατάστασης με οδοντικά εμφυτεύματα, ο καθορισμός της έκτασης μιας οστικής αλλοίωσης κ.ά.

Όσον αφορά τον υπολογισμό διαστάσεων στο οστούν των γνάθων, αυτή η ακρίβεια έχει βρεθεί να κυμαίνεται στο εύρος του ενός χιλιοστού. Μελέτες αναφέρουν ότι το πρωτόκολλο ανάλυσης (μέγεθος voxel) δεν επηρεάζει την

ακρίβεια. Αντίθετα, η ακρίβεια των μετρήσεων μπορεί να επηρεαστεί δυσμενώς από την εξασθένηση της απορρόφησης της ακτινοβολίας στα μαλακά μόρια, από τα artifacts μετάλλων και από την κίνηση του εξεταζόμενου ασθενή. Επίσης, ο ποιοτικός έλεγχος και η ρύθμιση (calibration) του εξοπλισμού και του λογισμικού του συστήματος CBCT μπορούν να επηρεάσουν την ακρίβεια των μετρήσεων.

Λαμβάνοντας υπόψιν την βιβλιογραφία, ο κλινικός θα πρέπει να είναι ιδιαίτερα προσεκτικός σε οριακές περιπτώσεις όπου το πιθανό λάθος μιας μέτρησης, έστω της τάξης του ± 1 mm, θα μπορούσε να έχει χειρουργική σημασία. Για παράδειγμα, η CBCT έχει βρεθεί να είναι πιο αξιόπιστη στη μέτρηση του ύψους απ’ όσο στη μέτρηση του εύρους του φατνιακού οστού. Αυτό θα έπρεπε να λαμβάνεται υπόψιν όταν σχεδιάζονται εμφυτεύματα, μοσχεύματα κλπ.

Μια άλλη περίπτωση είναι η ακρίβεια που μπορεί να μας δώσει η CBCT για την επέκταση μιας κυστικής αλλοίωσης στην γνάθο ή για την πορεία του κάτω φατιανικού πόρου και αγγειονευρώδους δεματίου μέσα σε αυτήν. Ακολουθούν δύο τέτοιες περιπτώσεις, οι οποίες παρουσιάζονται σαν κλινικο-ακτινολογικές συσχετίσεις.

ΠΕΡΙΠΤΩΣΗ 1

Η πρώτη περίπτωση αφορά κυστική αλλοίωση στο σώμα της κάτω γνάθο (ΔΕ). Η ακτινολογική εικόνα σε όλες τις τομές υπήρξε ενδεικτική για οστική διάβρωση αμφοτέρων των οστικών πετάλων της κάτω γνάθου. Ωστόσο η διεγχειρητική εικόνα ήταν διαφορετική. Το παρειακό πέταλο ήταν ακέραιο και εμφάνιζε μικρή ωοειδή έκπτυξη συο ύψος ανάδυσης του γενειακού νεύρου. Μετά την αφαίρεση της κύστης διαπιστώθηκε ότι το γλωσσικό πέταλο ήταν εξίσου ακέραιο (Εικόνες 1-4).

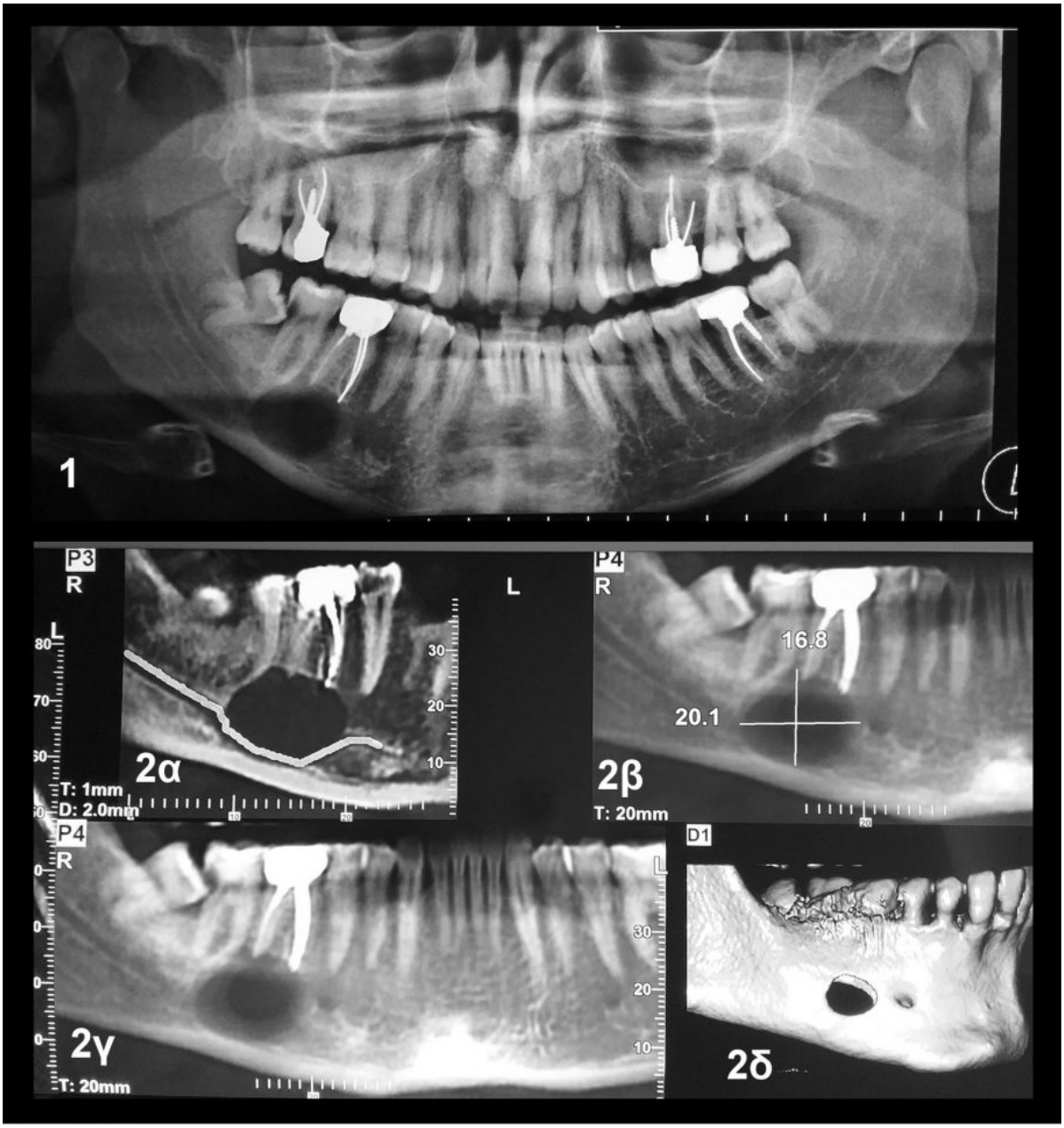

1: Πανοραμική ακτινογραφία, 2α-δ: Οβελιαίες τομές και 3D

Εικόνα 1

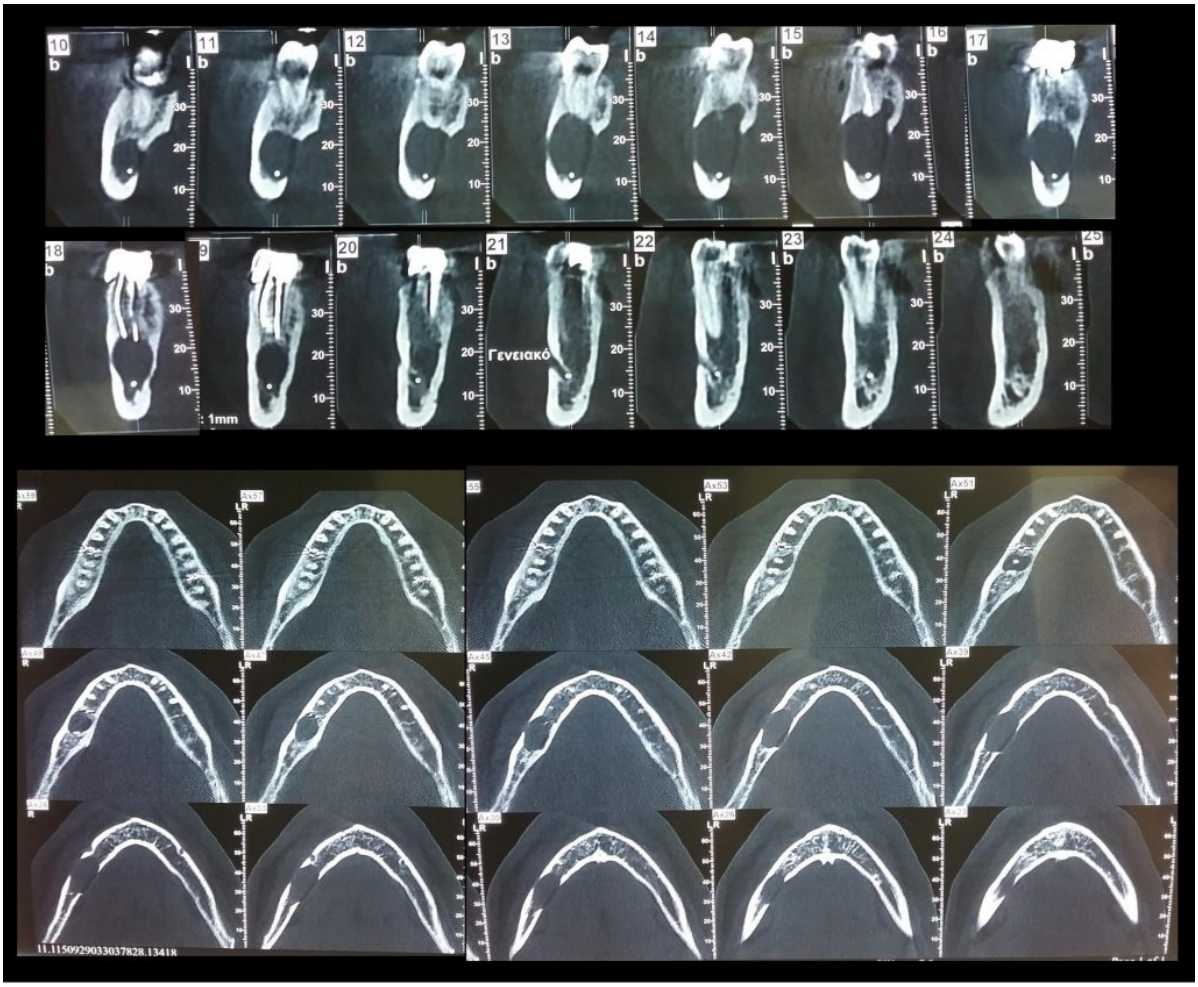

Κάθετες και εγκάρσιες τομές από Dental Scan, ενδεικτικές για λύση της οστικής συνέχειας στο παρειακό και το γλωσσικό πέταλο της κάτω γνάθου.

Εικόνα 2

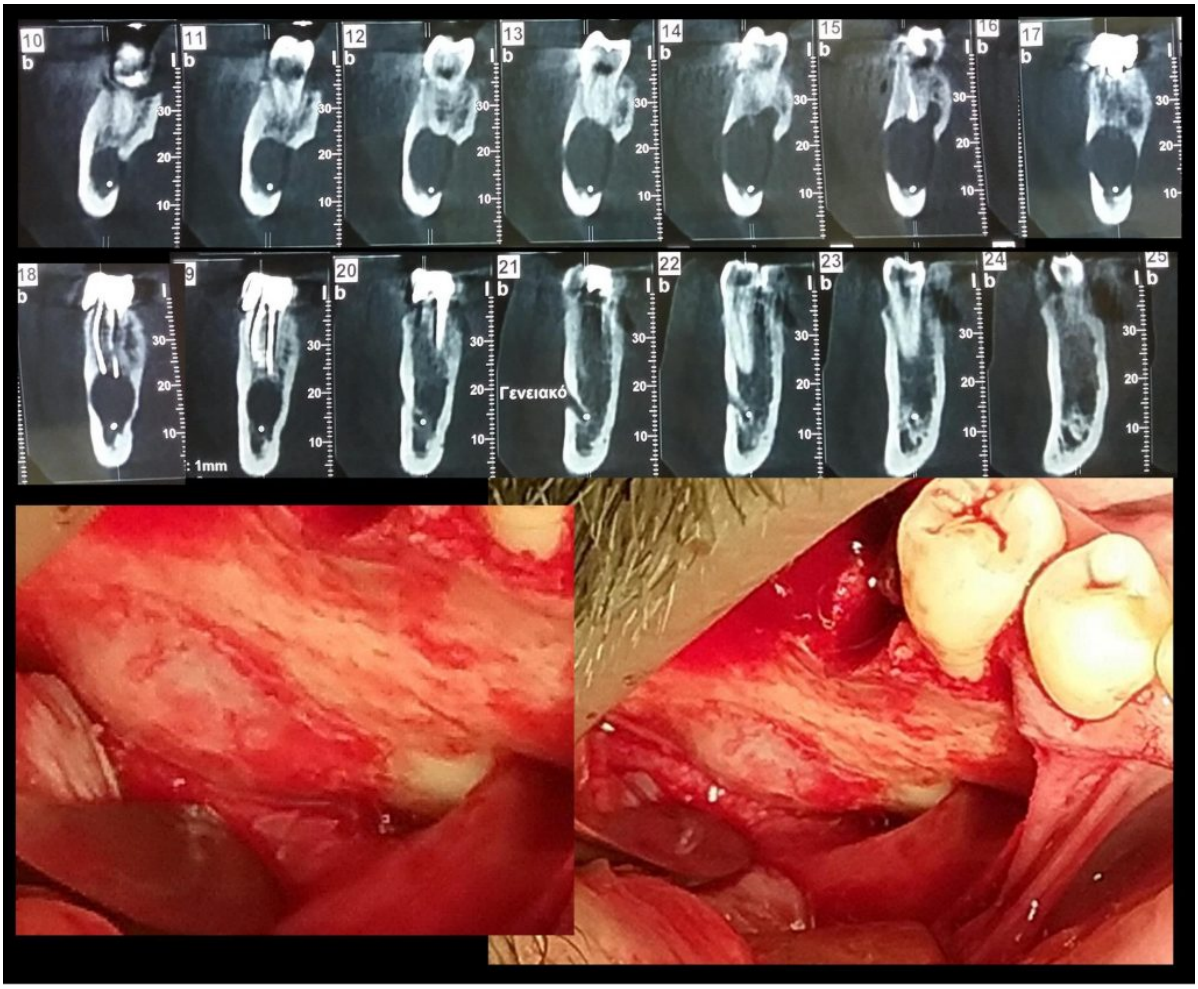

Κλινικο-ακτινολογική συσχέτιση κάθετων τομών και χειρουργικού πεδίου: Απουσία οστικής λύσης. Ωοειδής έκπτυξη στο ύψος ανάδυσης του γενειακού ν.

Εικόνα 3

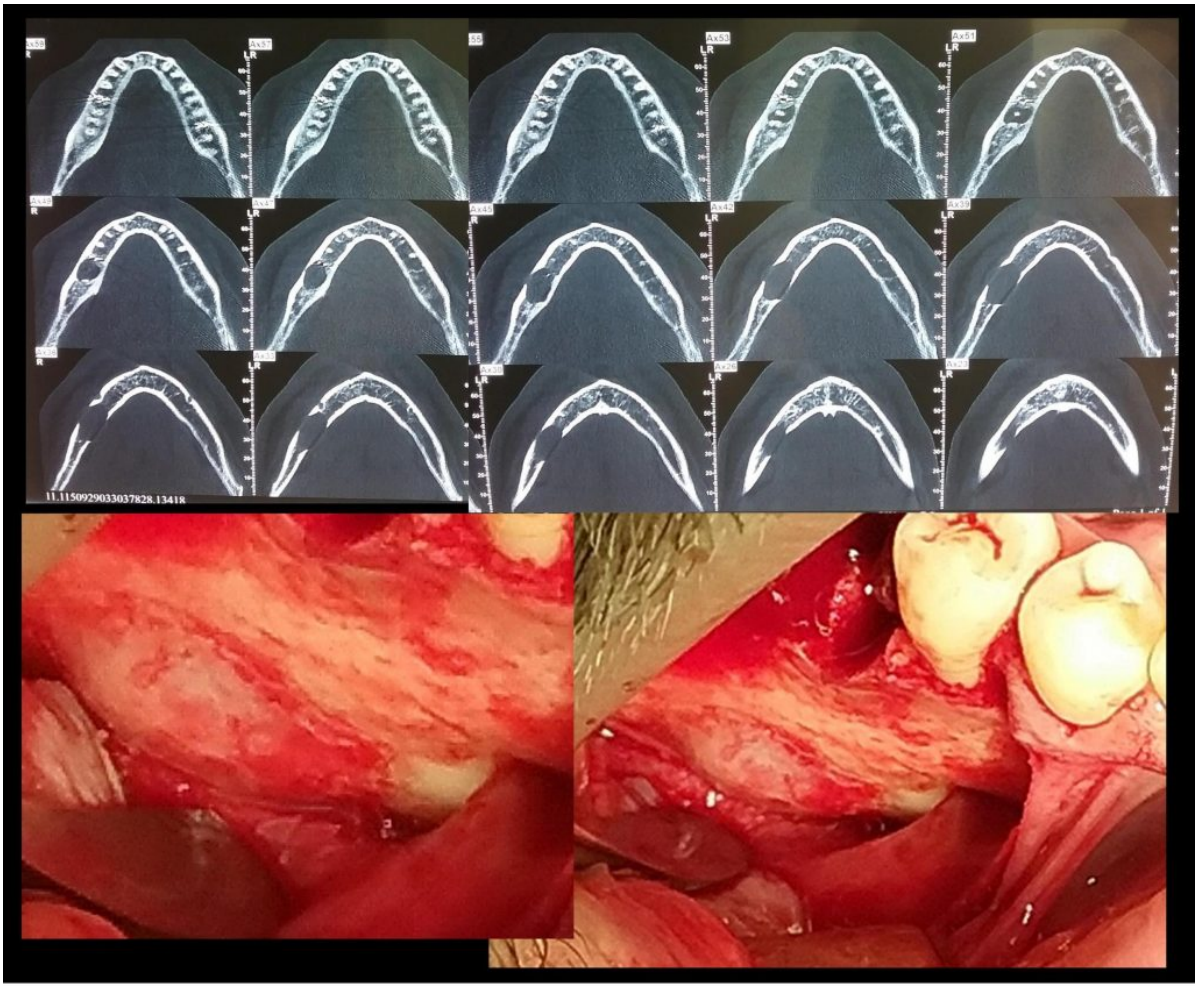

Κλινικο-ακτινολογικη συσχέτιση εγκαρσίων τομών και χειρουργικού πεδίου: Απουσία οστικής λύσης. Ωοειδής έκπτυξη στο ύψος ανάδυσης του γενειακού ν.

Εικόνα 4

ΠΕΡΙΠΤΩΣΗ 2

Η δεύτερη περίπτωση αφορά κυστική αλλοίωση στον κλάδο της κάτω γνάθο (AP). Και σε αυτή την περίπτωση, η ακτινολογική εικόνα σε όλες τις τομές υπήρξε ενδεικτική για οστική διάβρωση. Ωστόσο η διεγχειρητική εικόνα ήταν και εδώ διαφορετική. Η οστική επικάλυψη της κύστης στην οπισθογόμφια περιοχή ήταν ακέραιη, όπως και το γλωσσικό πέταλο της γνάθου, ενώ το τοίχωμα του γναθιαίου πόρου εμφάνιζε μικρό σχισμοειδές άνοιγμα μήκους περίπου 1-2 mm (Εικόνες 5-7).

Πανοραμική ακτινογραφία με την οστική αλλοίωση στην κάτω γνάθο (AP)

Εικόνα 5

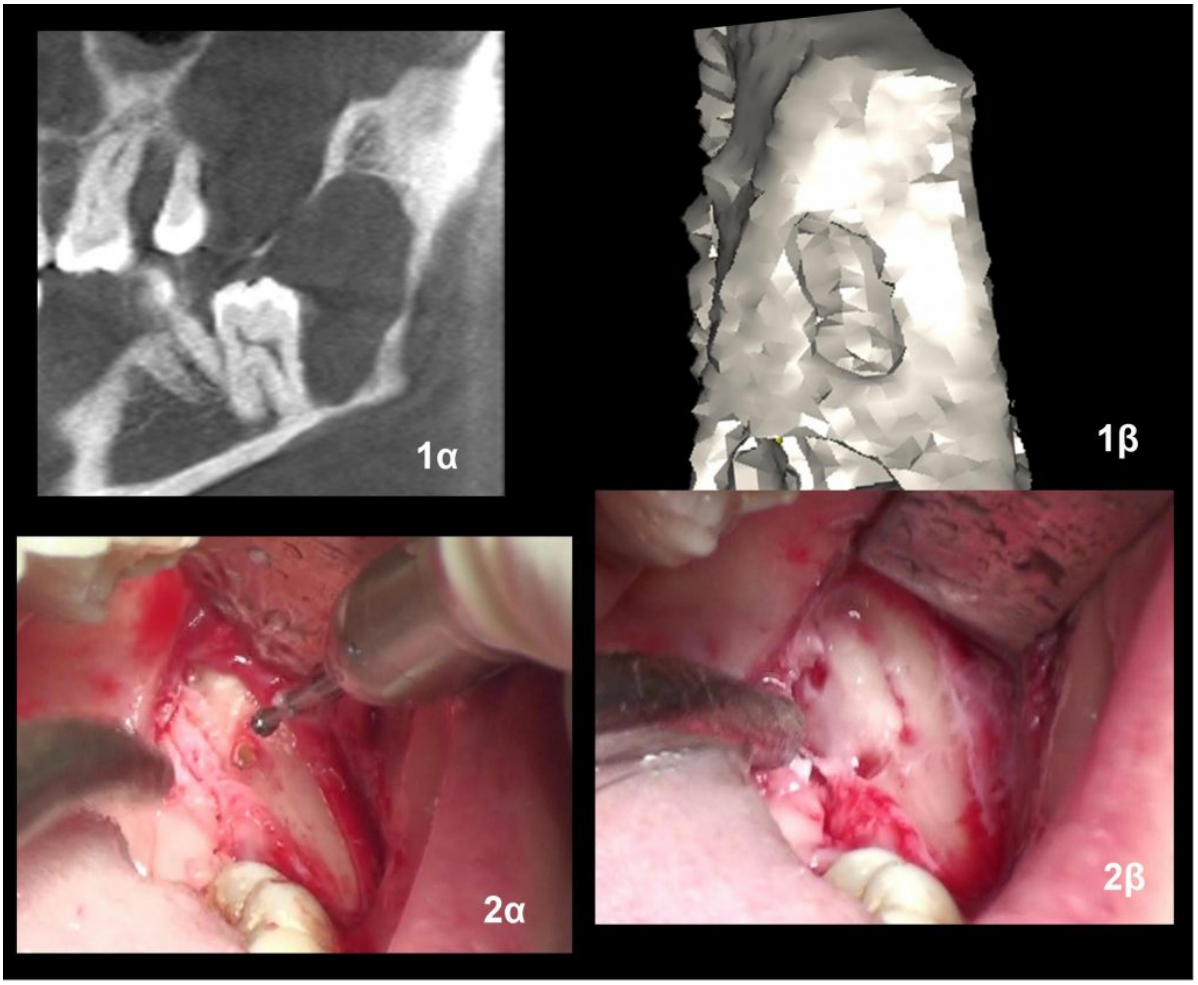

1α και 1β: Οβελιαία τομή και 3D, ενδεικτικά για οστική διάβρωση
2α και 2β: Απουσία διάβρωσης. Οστούν ακέραιο, πάχους ≥1 mm

Εικόνα 6

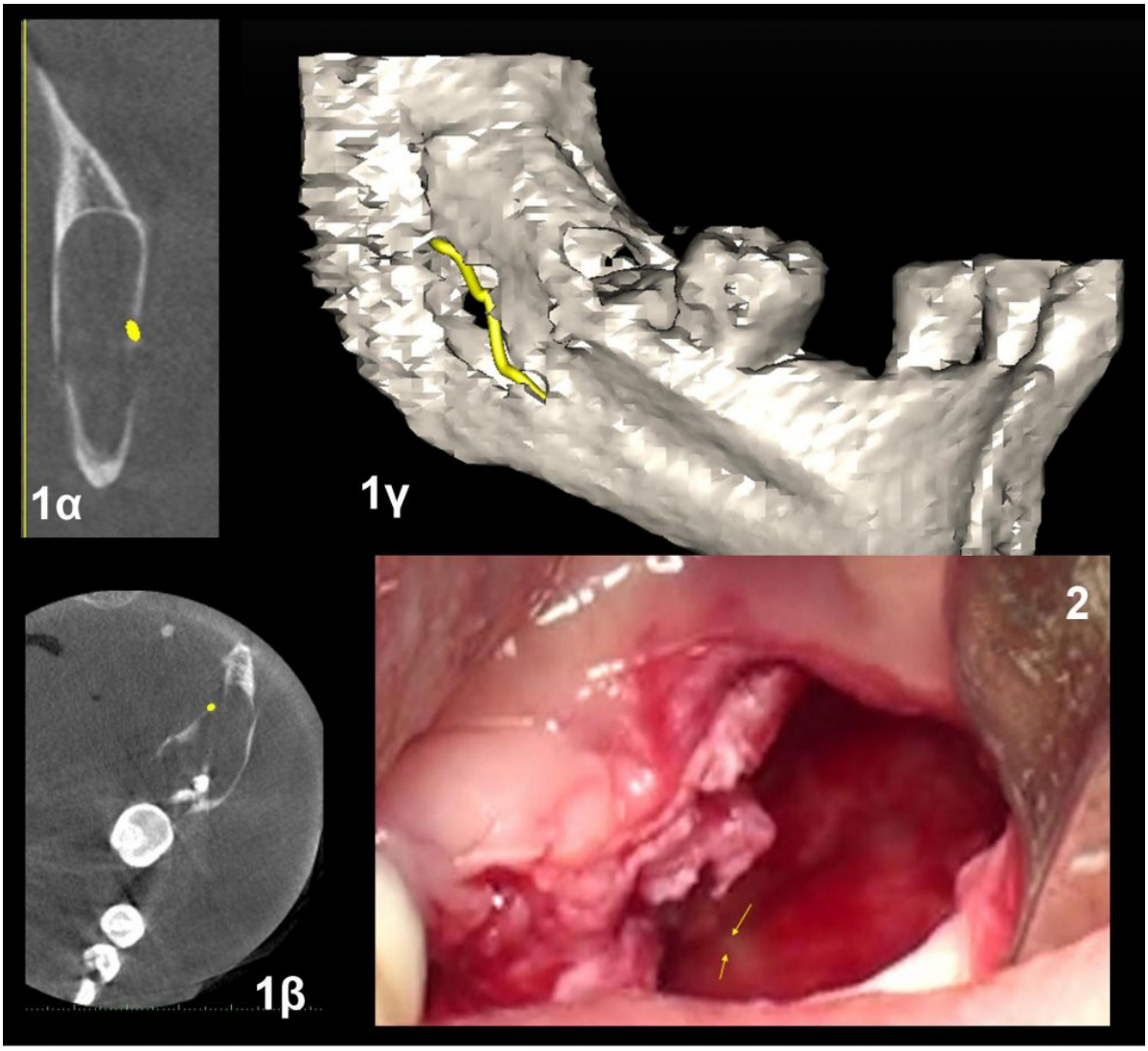

1α-γ: Κάθετη, εγκάρσια τομή και 3D ενδεικτικά για εκτεταμένη διάβρωση γλωσσικού πετάλου και γναθιαίου πόρου. 2: Απουσία διάβρωσης γλωσσικού πετάλου και μικρή λύση της συνέχειας του πόρου (βέλη).

Εικόνα 7

ΣΥΖΗΤΗΣΗ

Η CBCT έχει τεκμηριωθεί ως μια αξιόπιστη απεικονιστική μέθοδος, εφάμιλλη της ιατρικής αξονικής τομογραφίας για τις μετρήσεις στην κρανιοπροσωπική χώρα. Ωστόσο εκτός από τις δυνατότητες πρέπει να γνωρίζουμε τους περιορισμούς και να είμαστε ενήμεροι για την εξέλιξη στην ποιότητα των εφαρμογών της, διότι εκτός από σημαντικό διαγνωστικό εργαλείο, η CBCT, είναι το πρώτο και θεμελιακό βήμα στην υπολογιστική χειρουργική.

Ο κίνδυνος υποεκτίμησης ή υπερεκτίμησης των ακτινολογικών ευρημάτων στις ανασυνθέσεις κατά τα διάφορα επίπεδα είναι υπαρκτός και πρέπει να λαμβάνεται υπόψιν στον σχεδιασμό και την κλινική πράξη.

Σε προοπτική μελέτη των Thönissen et al (2015) για την ευαισθησία και την ειδικότητα της CBCT σε λεπτές οστικές δομές πέριξ κυστικών βλαβών των γνάθων, συγκρίθηκαν τα ακτινολογικά με τα διεγχειρητικά ευρήματα σε 64 ασθενείς και βρέθηκαν τα εξής αποτελέσματα: ειδικότητα 13,89%, ευαισθησία 100%, θετική προγνωστική αξία 58.67% και αρνητική προγνωστική αξία 100%.

Υπάρχει λοιπόν η πιθανότητα να απεικονιστούν ψευδώς θετικά ευρήματα. Ο κλινικός πρέπει να γνωρίζει ότι η CBCT δεν μπορεί να απεικονίσει αξιόπιστα πολύ λεπτές οστικές δομές των γνάθων, ακόμη και αν χρησιμοποιηθούν πρωτόκολλα υψηλής ανάλυσης.

Αυτό φαίνεται και από τις δικές μας περιπτώσεις, όπου ενώ στην πρώτη και με δεδομένο το εύρημα της σχεδόν παπυρώδους οστικής δομής θα μπορούσαμε να αποδώσουμε το λάθος στην ανάλυση της εξέτασης, αυτό δεν μπορεί να ισχύει και στη δεύτερη, όπου το οστικό πάχος υπερέβαινε ακόμη και το 1 mm.

ΣΥΜΠΕΡΑΣΜΑ

Όσο διευρύνονται οι κλινικές εφαρμογές της υπολογιστικής χειρουργικής στην κρανιοπροσωπική και στοματική περιοχή, τόσο θα αυξάνονται οι απαιτήσεις για CBCT με περισσότερη ποιότητα εικόνας και ακρίβεια μετρήσεων και σε κάθε περίπτωση θα υπογραμμίζεται η ανάγκη της διεπιστημονικής προσέγγισης της ακτινολογίας με την μηχανολογία και την κλινική ιατρική, τόσο στον τομέα της έρευνας και της ερμηνείας των ευρημάτων και των εφαρμογών, όσο και στον τομέα της ευθύνης.

ΒΙΒΛΙΟΓΡΑΦΙΑ

Αλεξίου ΚΕ, Τσιχλάκης Κ. Οδοντιατρική υπολογιστική τομογραφία κωνικής δέσμης. Οδοντοστοματολογική Πρόοδος 2009 63(2): 226-247

Brown AA, Scarfe WC, Scheetz JP, Silveira AM, Farman AG. Linear accuracy of cone-beam CT derived 3D images. Angle Orthod. 2009;79:150–7.

Fatemitabar SA, Nikgoo A. Multichannel computed tomography versus cone-beam computed tomography: Linear accuracy of in vitro measurements of the maxilla for implant placement. Int J Oral Maxillofac Implants. 2010;25:499–505.

Lascala CA, Panella J, Marques MM. Analysis of the accuracy of linear measurements obtained by cone beam computed tomography (CBCT-NewTom).

Dentomaxillofac Radiol. 2004 Sep;33(5):291-4.

Moshfeghi M, Tavakoli MA, Hosseini ET, Hosseini AT, Hosseini IT. Analysis of linear measurement accuracy obtained by cone beam computed tomographyβ(CBCT-NewTom VG). Dent Res J (Isfahan). 2012 Dec;9(Suppl 1):S57-62

Patcas R, Müller L, Ullrich O, Peltomäki T. Accuracy of cone-beam computed tomography at different resolutions assessed on the bony covering of the mandibular anterior teeth. Am J Orthod Dentofacial Orthop. 2012 Jan;141(1):41-50.

Pinsky HM, Dyda S, Pinsky RW, Misch KA, Sarment DP. Accuracy of three-dimensional measurements using cone-beamCT. Dentomaxillofac Radiol. 2006;35:410–6.

Stratemann SA, Huang JC, Maki K, Miller AJ, Hatcher DC. Comparison of cone beam computed tomography imaging with physical measures. Dentomaxillofac Radiol. 2008 Feb;37(2):80-93.

Thönissen P, Ermer MA, Schmelzeisen R, Gutwald R, Metzger MC, Bittermann G. Sensitivity and specificity of cone beam computed tomography in thin bony structures in maxillofacial surgery – A clinical trial. J Craniomaxillofac Surg. 2015 Sep;43(7):1284-8.

Timock AM, Cook V, McDonald T, Leo MC, Crowe J, Benninger BL, Covell DA Jr. Accuracy and reliability of buccal bone height and thickness measurements from cone-beam computed tomography imaging. Am J Orthod Dentofacial Orthop. 2011 Nov;140(5):734-44.

Δημήτρης Τρικεριώτης